

eISSN 2444-7986

DOI: <https://doi.org/10.14201/orl.23806>

Artículo original

## Cuerpos extraños traqueobronquiales en el sur de Mozambique

### *Tracheobronchial foreign body in southern Mozambique*

Mahomed Sidique Abdul Cadar DADÁ<sup>1</sup>, Abdul Habib Mahomed DADÁ<sup>2</sup>

<sup>1</sup>Servicio de Anatomía Humana. Facultad de Medicina. Universidad Eduardo Mondlane. Maputo. Mozambique.

<sup>2</sup> Instituto Superior de Ciências e Tecnologia de Moçambique (ISCTEM)

Correspondencia: [motiar786@gmail.com](mailto:motiar786@gmail.com)

Fecha de recepción: 10 de agosto de 2020  
Fecha de aceptación: 30 de agosto de 2020  
Fecha de publicación: 1 de septiembre de 2020  
Fecha de publicación del fascículo: pendiente de publicación

Conflicto de intereses: Los autores declaran no tener conflictos de intereses  
Imágenes: Los autores declaran haber obtenido las imágenes con el permiso de los pacientes  
Política de derechos y autoarchivo: se permite el autoarchivo de la versión post-print (SHERPA/RoMEO)  
Licencia CC BY-NC-ND. Licencia Creative Commons Atribución-NoComercial-SinDerivar 4.0 Internacional  
Universidad de Salamanca. Su comercialización está sujeta al permiso del editor

#### RESUMEN

Introducción y objetivo: En los países de bajos ingresos, la situación de los cuerpos extraños está relativamente poco estudiada. Aunque la literatura es relativamente escasa, los estudios publicados muestran que representan un problema de salud pública cada vez más importante. Material y método: Se realizó un estudio retrospectivo que utilizó la recopilación y el análisis de los datos disponibles en los libros del registro del quirófano diagnosticados como cuerpos extraños traqueobronquial consecutivamente durante un período de 26 años (1983-2009) en Hospital Central de Maputo (Mozambique). Resultados: se estudiaron 118 pacientes. De estos, 21 se localizaron en la tráquea (17.80%) y 97 en los bronquios (82.20%). La mayoría de los pacientes observados fueron hombres (59.30%). La edad promedio de los pacientes en este estudio fue de 4.39 años (moda 2, mediana 2.50; desviación estándar 6.004, el rango fue de 2 meses a 45 años). Se observaron más casos en niños de 2 años (19.5%). Las semillas fueron los cuerpos extraños más frecuentes, responsables del 31.40% de todos los cuerpos extraños diagnosticadas, seguidas por el plástico (26.30%) y el metal (22%). Se presentaron 5 casos de complicaciones. Conclusiones: Aunque este estudio aporta evidencia que puede considerarse importante desde el punto de vista de la salud pública, debe tenerse en cuenta que se trata de una investigación hospitalaria con sus propias limitaciones. Sin embargo, este estudio presenta una compilación única de casos de pacientes con cuerpos extraños traqueobronquial que cubre un período relativamente largo, lo que constituye una importante fuente de información sobre el tema.

**PALABRAS CLAVE** cuerpos extraños, tráquea, bronquios

#### SUMMARY

Introduction and objective: In low-income countries, the situation of foreign bodies is relatively poorly studied. Although the literature is relatively scarce, published studies show that they represent an increasingly important public health problem. Material and methods: A retrospective study was conducted that used the collection and analysis of data available in the operating

room books diagnosed as tracheobronchial consecutively for a period of 26 years (1983-2009) in Maputo Central Hospital (Mozambique). Results: 118 patients were studied. Of these, 21 were in the trachea (17.80%) and 97 in the bronchi (82.20%). Most patients observed were men (59.30%). The average age of the patients in this study was 4.39 years (mode 2, median 2.50; standard deviation 6.004, the range was 2 months to 45 years). There were more cases in 2-year-old children (19.5%). The seeds were the most frequent (31.40%), followed by plastic (26.30%) and metal (22%). There were 5 cases of complications. Conclusions: Although this study provides evidence that can be considered important from the point of view of public health, it should be considered that it is a hospital study with its own limitations. However, this study presents a unique compilation of cases of patients with foreign bodies in the airway that covers a relatively long period, which is an important source of information on the subject.

KEYWORDS foreign bodies, trachea, bronchi

## INTRODUCCIÓN

En países africanos, los accidentes con los cuerpos extraños (CE) están relativamente poco estudiados. Las publicaciones muestran que los CE representan un problema de salud pública cada vez más importante [1], produciendo perturbaciones físicas y emocionales en los pacientes y cargas financieras para los pacientes e los sistemas de salud. La extracción de una moneda de 10 meticales en el esófago es muy costosa porque debe hacerse bajo anestesia general con los altos costos resultantes.

Los CE en otorrinolaringología afectan a todos los grupos de edad. La literatura existente se centra en los CE como un problema clínico, presentado en una serie de casos y casos clínicos, con pocos estudios sobre su impacto en la salud pública [1]. Los niños son los más afectados [2]. Los CE son las principales causas de accidentes en el contexto familiar [3], con complicaciones que pueden ocurrir en más de 20% de los casos [4], sobre todo la obstrucción de las vías respiratorias con altas tasas de morbimortalidad [5]. Las complicaciones no fatales pueden dejar consecuencias para el resto de sus vidas a los pacientes con implicaciones para la calidad de vida [6].

Las causas de accidentes con CE reportadas en la literatura son los objetos potencialmente peligrosos al alcance de los niños [3,6], la curiosidad innata de los niños pequeños por explorar sus medios a través de la boca [5], la coordinación motora fina que les permite poner objetos pequeños en la boca; la masticación incompleta de los alimentos por falta de dientes molares, la inmadurez de la coordinación neuromuscular de la vía aérea y la protección de la vía aérea [7-9], el intento de calmar el llanto de niños ofreciéndoles pequeños objetos, o incluso frutos con semillas [10], el acceso a ciertos alimentos u objetos inapropiados para la edad, y la realización concomitante

de otras actividades (correr o jugar) o hermanos mayores que pueden ofrecer alimentos u objetos a los más pequeños [9].

El tipo de CE observado depende de la dieta, la cultura, la geografía, el nivel socio-económico, la exposición cotidiana a objetos potencialmente aspirables y el nivel de vigilancia de padres o personas responsables del cuidado de los niños [7,11].

Hay pocos casos y muy poca literatura sobre CE en la tráquea, probablemente porque el tamaño y la configuración del CE hace que la mayoría de los CE en las vías respiratorias pasen a través de la laringe y la tráquea, alojándose en los bronquios. Grandes CE se ven impactados en la laringe y en la tráquea, produciendo obstrucción parcial o total de la vía aérea, una situación de emergencia aguda [12].

Este trabajo tiene como objetivo estudiar el perfil epidemiológico de pacientes con CE traqueobronquial observados en un hospital de cuarto nivel.

## MATERIAL Y MÉTODO

Se elaboró un estudio observacional, transversal y descriptivo que utilizó la recopilación y el análisis de datos secundarios disponibles en los registros de la sala de operaciones de los datos de todos los pacientes diagnosticados con CE traqueobronquial consecutivamente en el Hospital Central de Maputo (Mozambique) durante un período de 26 años (1/1/1983 al 31/12/2009). La confidencialidad de los datos se garantizó mediante el anonimato, el uso de contraseñas y el acceso restringido al investigador.

El Hospital Central de Maputo (HCM) tiene más de 100 años de existencia, es de cuarto nivel en la clasificación de los hospitales de Mozambique, con aproximadamente 1500 camas, tiene la categoría de referente nacional,

es decir, la última instancia y la más diferenciada de asistencia médica del país. Se localiza en la ciudad de Maputo, capital de Mozambique y da asistencia a cerca de 2000000 habitantes (de la ciudad de Maputo y Matola).

Tabla 1. Cuerpos extraños traqueobronquiales en el Hospital Central de Maputo (Mozambique) en el periodo 1983-2009. Características generales de la muestra.

Variable		%
Grupo de edad	0-4 años	68.6
	5-9 años	20.3
	10-14 años	7.6
	15-19 años	0.8
	25-29 años	1.7
	40-49 años	0.8
Sexo	Masculino	59.3
	Femenino	40.7
Naturaleza	Orgánico	39.8
	Inorgánico	60.2
Categoría del cuerpo extraño	Plástico	26.3
	metal	22.0
	vidrio	5.1
	semilla, tallo, hoja y fruto	31.4
	Espina, huesos y carne	8.5
	Caucho	4.2
	Otros	2.5
Localización	tráquea	17.8
	Bronquio	82.2
Procedencia del paciente	Ciudad de Maputo	78.0
	Provincia de Maputo	5.9
	Gaza	2.5
	Inhambane	3.4
	Resto del país	10.2
Nome de la intervención	Broncoscopia	97.5
	Toracotomía	2.5

Todos los cuerpos extraños traqueobronquiales de sur de Mozambique se atienden en este hospital.

Se recopilaron fecha y día de la semana de la ocurrencia, edad, sexo, naturaleza y tipo de CE, intervención quirúrgica realizada y complicaciones resultantes de CE o procedimientos médicos y quirúrgicos. Los criterios de inclusión fueron cualquier paciente con un diagnóstico confirmado de CE traqueobronquial observado en HCM de 1983 a 2009. Los criterios de exclusión fueron la presencia no confirmada

de CE en las vías aéreas y la información clínica incompleta.

Los datos recopilados se ingresaron en una base de datos creada para ese fin en el paquete estadístico SPSS (versión 15.0 para Windows). Este estudio tenía las autorizaciones éticas y administrativas necesarias.

## RESULTADOS

Las características de la muestra se recogen en la Tabla 1.

Durante la fase de estudio (1983-2009) se analizaron datos de 118 pacientes con CE en tráquea y bronquio. De estos, 21 se ubicaron en la tráquea (17.80%, 11/118) y 97 en los bronquios (82.20%, 97/118). En 78 casos (80%, 78/97) no hubo especificación en los protocolos operativos de qué bronquio estaba involucrado y en 12 casos fue en el bronquio derecho y 7 en el bronquio izquierdo, con un promedio de 4.54 pacientes por año (mediana 1998, moda 1993 y desviación estándar 7.028). La Figura 1 muestra la distribución de pacientes incluidos en este estudio. De los 118 casos observados en los 26 años del estudio, un 10.20% (12/118) si se produce en el año 1993.

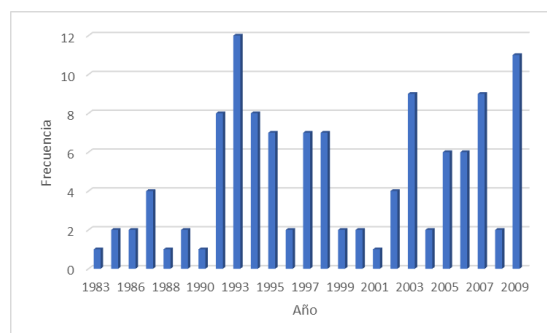


Figura 1. Distribución por años de los pacientes con cuerpo extraño traqueobronquial incluidos en el estudio.

La mayoría de los pacientes observados fueron varones (59.30%; 70/118). La edad media de los pacientes en este estudio fue de 4.39 años (moda 2, mediana 2.50; desviación estándar 6.004, el rango fue de 2 meses a 45 años). Hubo más casos en niños de 2 años (19.5%, 23/118).

La Figura 2 nos permite observar que hay un predominio de casos en el grupo pediátrico (menores de 14 años) (96.60%, 114/118), especialmente en el grupo de edad de 0 a 4 años

(68.60%; 81/118). 18 pacientes tenían menos de 12 meses (15.30%).

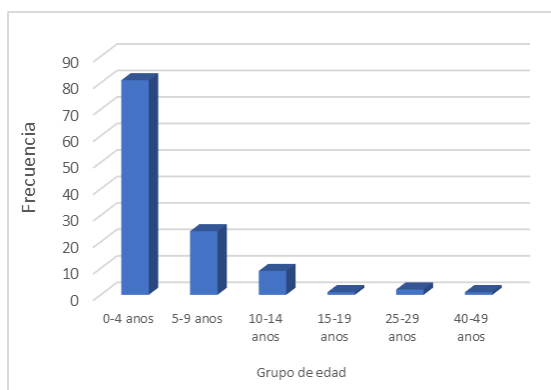


Figura 2. Distribución de grupos de edad de pacientes con cuerpo extraño traqueobronquial en el Hospital Central de Maputo.

La mayoría de los pacientes estudiados eran de la ciudad y provincia de Maputo (83.90%, 99/118).

La Figura 3 muestra los casos que ocurrieron según los meses del año. La mayoría de los casos se registraron en los meses de agosto, julio y febrero.

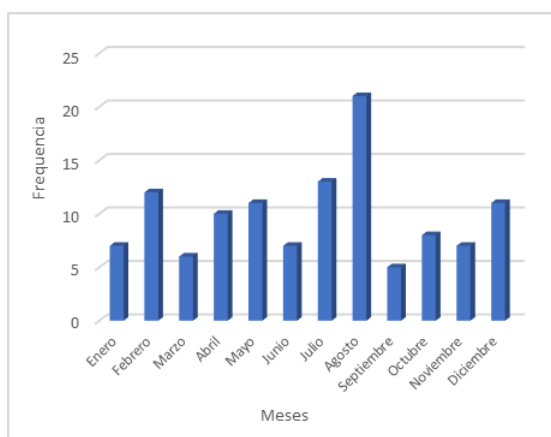


Figura 3. Distribución por meses de pacientes con cuerpo extraño traqueobronquial en el Hospital Central de Maputo.

Hubo más casos de CE traqueobronquial el miércoles (23.70%; 28/118) (Figura 4).

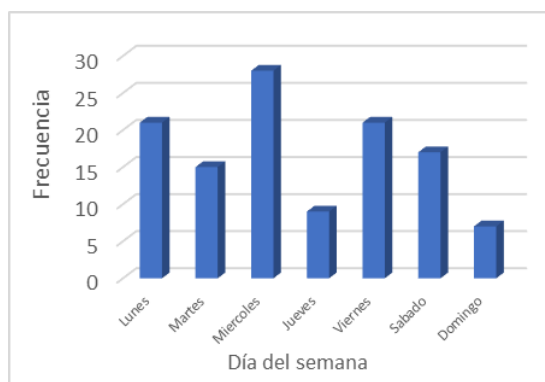


Figura 4. Distribución por días del semana de pacientes con cuerpo extraño traqueobronquial en el Hospital Central de Maputo.

Los CE pueden clasificarse como orgánicos o inorgánicos (13). Los cuerpos orgánicos pueden ser del tipo de alimento (espinas de pescado, huesos de animales, semillas, granos) e insectos vivos o muertos, mientras que los cuerpos inorgánicos pueden estar compuestos de metales, plásticos, madera, vidrio, esponja, papel, caucho. Los CE inorgánicos fueron más frecuentes (60.20%, 71/118) y también en la población pediátrica (59.64%, 68/114) y en adultos mayores de 20 años. (Figura 5).

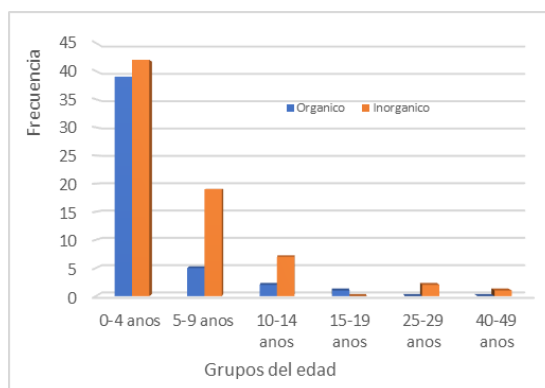


Figura 5. Distribución de la naturaleza de los cuerpos extraños traqueobronquiales en pacientes de diferentes grupos de edad observados en el Hospital Central de Maputo.

Los CE de origen vegetal es más frecuente, responsable del 31.40% (37/118) de todas los CE diagnosticados, seguida de plástico (26.30%, 31/118) y metal (22%, 26/118). En los varones, el CE más frecuente fue el plástico (32.9%, 23/70), mientras que, en las

mujeres, el CE del tipo vegetal (39.59%, 19/48) (Figura 6).

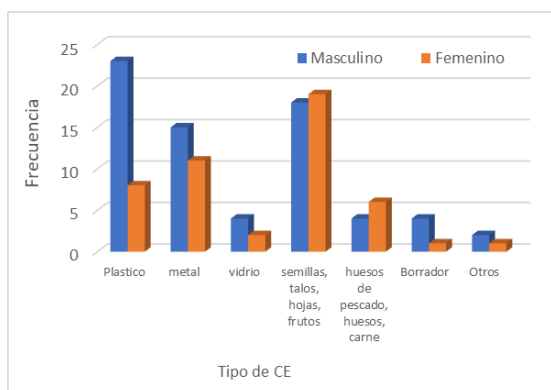


Figura 6. Distribución del tipo de cuerpo extraño traqueobronquial por sexo, en el Hospital Central de Maputo.

Los CE vegetales, como semillas, granos, hojas y fragmentos de tallos, fueron más

frecuentes en la población pediátrica (97.30%, 36/37), especialmente en el grupo de edad de 0 a 4 años (37%, 30/81). En el grupo de adultos, dos pacientes aspiraron un tubo plástico de traqueotomía que se alojó en la tráquea y un paciente aspiró un fragmento de vidrio (Figura 7).

Todos los pacientes presentaron disnea aguda al ingreso en urgencias. La extracción por broncoscopia rígida fue posible en el 97.5% de los casos (115/118) y en 3 pacientes se realizó una toracotomía (2.5%, 3/118).

En este estudio hemos observado 5 casos de complicaciones producidas por la presencia de un CE. Un caso de bronconeumonía en una niña de 10 años. Las atelectasias se observaron en el grupo de 5 a 9 años (2 casos) y en el grupo de 0 a 4 años (en 4 de 7 casos); en este último grupo hubo que lamentar un deceso por hemorragia intrabronquial intraoperatoria, con parada cardiorrespiratoria en un niño con un fragmento de vidrio.

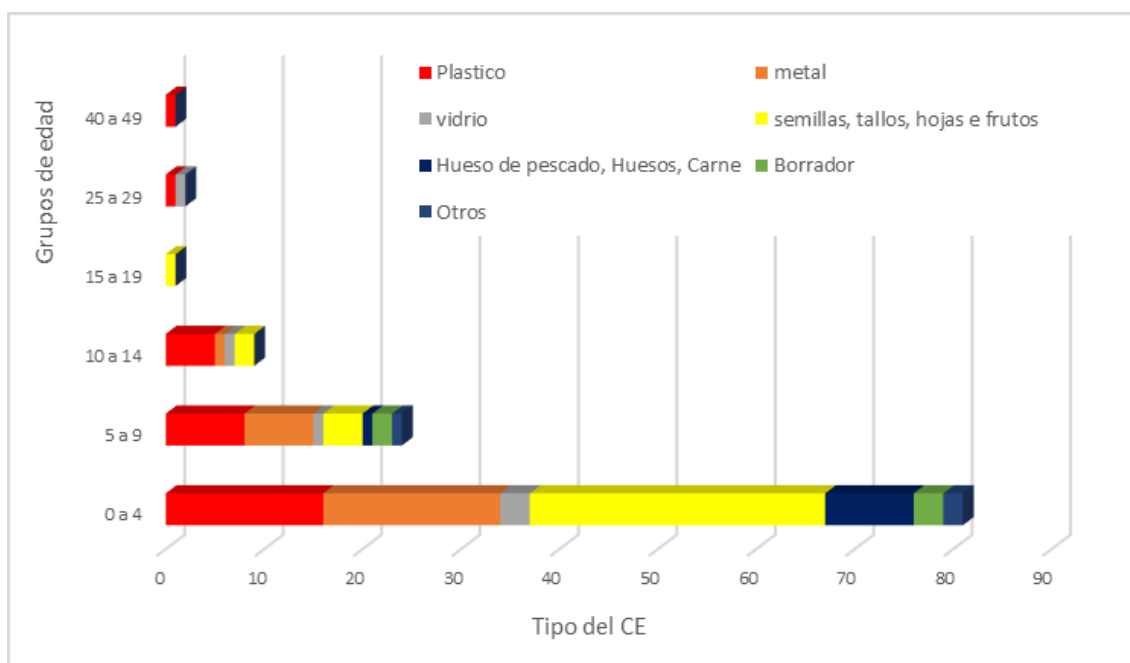


Figura 7. Distribución del tipo de cuerpo extraño traqueobronquial por grupo de edad en el Hospital Central de Maputo.

## DISCUSIÓN

Este estudio presenta un análisis de los datos de pacientes con CE traqueobronquial tratados en HCM, de 1983 a 2009, con resultados importantes, especialmente si consideramos la falta de evidencia sobre el tema en el país.

La presencia de CE en el árbol traqueobronquial es un problema común de salud pública y la ubicación bronquial es la más frecuente, aunque el cuadro clínico es más dramático en la tráquea [14] porque la obstrucción de la tráquea interrumpe parcial o totalmente las vías respiratorias.

Dada su forma como un tubo de paso de aire, los CE en la tráquea son raros en la práctica clínica, porque todos los que se quedan en los bronquios tienen una fase traqueal antes de establecerse permanentemente en el árbol bronquial. Solo los grandes CE se ven afectados en la tráquea [15].

El presente estudio encontró que las emergencias de la CE son más comunes entre semana, porque los niños probablemente están más desprotegidos en ausencia de sus padres que están en el trabajo o al cuidado de sus hermanos mayores, pero incluso los más pequeños. Se observó una mayor incidencia de CE en edades pediátricas (de 0 a 14 años) y en varones. Estos dos hallazgos confirman lo que se informa en la literatura [14]. De hecho, en la literatura internacional vemos un predominio de casos de CE en niños, especialmente de causa accidental, debido a los riesgos a los que están sujetos en actividades lúdicas y de entretenimiento en el contexto familiar, comunitario o escolar [2,3]. Nuestra experiencia indica que el tipo de CE encontrado en hombres y mujeres parece tener una relación cercana con los hábitos, costumbres, prácticas y estilos de vida. Por ejemplo, las costureras y las muchachas musulmanas a menudo se colocan agujas en la boca y accidentalmente terminan aspirando, al igual que los carpinteros que generalmente se ponen clavos en la boca durante sus actividades y terminan aspirándolas accidentalmente.

En general, este estudio muestra que la mayoría de los CE eran orgánicos (52.4%, 11/21) –semillas y granos, huesos, espinas de pescado–, y que el 47.62% (10/21) eran inorgánicos (metales, piezas de plástico, etc.). Estos resultados son similares a un estudio realizado en Turquía [14]. En la categoría orgánica, los CE de tipo plástico fueron los más frecuentes. Un estudio de Sudáfrica confirma nuestros resultados [3], pero estos hallazgos difieren de otro estudio realizado en España [16].

Los CE del tipo alimenticio (salchichas, dulces) y los CE no alimenticios (globos, juguetes) generalmente afectan la laringe y tráquea [12]. En este estudio, las semillas o granos fueron las más encontradas en la tráquea (47.60%; 10/21), especialmente en el grupo pediátrico similar a otros estudios [14].

En adultos, los CE más frecuentes fueron las cánulas plásticas de traqueotomía en pacientes con tubos de traqueotomía. En la literatura médica encontramos pocos casos de aspiración de la cánula hacia la vía aérea. Se han

descrito casos de fractura de cánula metálica en pacientes con el uso prolongado de una cánula metálica deteriorada por oxidación. Las fracturas y la aspiración son una emergencia médica y pueden ocurrir a todas las edades y aparecer con diferentes materiales como plata, acero inoxidable, cloruro de polivinilo (PVC) y silicona [17]. Para evitar la migración de la cánula a la luz de la tráquea, es importante educar a los pacientes con cánula de traqueotomía o sus familiares para que realicen una inspección adecuada y regular del tubo de traqueotomía y evitar el uso prolongado de la misma cánula [18].

La presentación clínica depende de la localización anatómica, el tamaño, el tipo de CE y el edema resultante. Si es un CE muy grande, alojado en la laringe o la tráquea, puede obstruir completamente las vías respiratorias. Los CE en la laringe presentan disnea y disfonía o afonía, mientras que los de la tráquea son similares a los de la laringe, pero sin disfonía o afonía. Los CE traqueales pueden mostrar sibilancias similares al asma bronquial [19].

En la tráquea produce un cuadro dramático de aspiración con disnea obstructiva alta y tos, pero sin disfonía. Cuando la tos empuja el CE aspirado hacia el espacio subglótico, produce sibilancia típica y un golpe seco característico que se puede escuchar, oír o tocar, originado por un impacto respiratorio a nivel subglótico, que coincide con el empeoramiento de la insuficiencia respiratoria aguda y que rápidamente, con inspiración, hace que la CE descienda a la región de la carina, lo que lleva a una disminución de la disnea. Esta situación es detectada por el paciente que evita los movimientos, pero la tos refleja desencadena la crisis nuevamente [15,20].

Como en otros estudios [14], la disnea y murmullo vesicular bilateralmente disminuidos fueron los hallazgos físicos más comunes en este estudio.

En todos los pacientes, se solicitó una radiografía de tórax, dos planos, para ver los objetos aspirados y las posibles complicaciones, pero esta técnica no es útil para CE no radiopacos. En casos con sospecha de aspiración, la broncoscopia es el método de elección para el diagnóstico [14] y para su extracción. Los CE orgánicos, especialmente aquellos con un alto contenido de aceite, provocan inflamación severa de la mucosa y acumulación de tejido de granulación. Lo mismo sucede en los impactos prolongada de objetos afilados y oxidados, hierro y cápsulas de medicamentos [9].

La complicación más común que hemos observado en casos de CE alojado en los bronquios han sido atelectasia, lo que coincide con los resultados de un estudio en Honduras [21], pero diferente de otros estudios [22–27], donde la complicación mayor fue neumonía, y en un estudio europeo donde las complicaciones más frecuentes fueron la bronquitis y la bronquitis purulenta [28].

Respecto a las complicaciones fatales, la literatura consultada indica que se desconoce la tasa mortalidad por aspiración de CE, pero en el entorno hospitalario y con broncoscopia la tasa de mortalidad varió de 0 a 1.80% [29,30]. En nuestro estudio registramos solo un caso de muerte por CE alojado en los bronquios, que se complicó con hemorragia intrabronquial y parada cardiorrespiratoria (0.8%; 1/118). Entre otros estudios, de los CE alojados en vías respiratorias, la mortalidad varió de 0.21% a 5.30% [31-34]. En Bombay (India) [35] se han descrito 5 casos de muerte (3 por neumotórax y 2 por problemas cardiorrespiratorios), en los Estados Unidos, 2 por CE en las vías aéreas [36] y en China un caso por parada cardiorrespiratoria de un CE alojado en la tráquea [10].

## CONCLUSIONES

Este estudio presenta una colección única de casos de pacientes con CE en la tráquea y bronquio que abarca un período de 26 años, lo que constituye una importante fuente de información sobre el tema. Por otro lado, si tenemos en cuenta la evidencia de este estudio y la evidencia en la literatura, se pueden extraer conclusiones que pueden ser útiles para definir estrategias para la prevención y el control de incidentes de CE en orificios naturales de cabeza y cuello. Las diferencias en los tipos de CE involucrados y su magnitud, las variaciones encontradas en términos de grupos de edad y sexo reportados en este estudio en relación con la literatura probablemente resulten de factores contextuales regionales y hospitalarios.

## BIBLIOGRAFÍA

1. Gregori D, Scarinzi C, Berchiolla P, Snidero S, Rahim Y, Stancu A, et al. The cost of foreign body injuries in the upper aerodigestive tract: Need for a change from a clinical to a public health perspective? *Int J Pediatr Otorhinolaryngol.* 2007;71:1391–8.
2. Silva Neto J, Lima J, Vitale R, Geminiani R. Corpos estranhos em Otorrinolaringologia- Levantamento do Hospital Monumento e Clínica Otorhinus. *Arq Int Otorrinolaringol.* 2007;11(3):305–10.
3. van As AB, du Toit N, Wallis L, Stool D, Chen X, Rode H. The South African experience with ingestion injury in children. *Int Congr Ser.* 2003;1254:287–93.
4. Figueiredo R, Azevedo A, Ávila Kós A, Tomita S. Complicações de corpos estranhos em otorrinolaringologia: um estudo retrospectivo. *Rev Bras Otorrinolaringol.* 2008;74(1):7–15.
5. Pardo Mateu L, Martinez P, Garcia J. Cuerpos extranos del area otorrinolaringologica en la infancia. *Acta Pediatr Esp.* 1998;56(5):286–90.
6. Iseh K, Yahaya M. Ear foreign bodies: Observations on the clinical profile in Sokoto, Nigeria. *Ann Afr Med.* 2008;7(1):18.
7. García J. CASO CLÍNICO. Cuerpos extraños en el tracto aerodigestivo infantil. El papel del otorrinolaringólogo pediatra. *Acta Otorrinolaringol Cirugía Cabeza y Cuello.* 2005;33(2):36–47.
8. Reichert T. Foreign bodies of the Larynx, trachea, and bronchi. In: Bluestone C, Stool S, editors. *Pediatric Otolaryngology.* Saunders Company, USA; 1983. p. 1302–11.
9. Gonçalves M, Cardoso S, Rodrigues A. Corpo estranho em via aérea. *Pulmão RJ.* 2011;20(2):54–8.
10. Mu L, He P, Sun D. Inhalation of foreign bodies in Chinese Children: A review of 400 cases. *Laryngoscope.* 1991;101:657–60.
11. Benito Navarro JR, Cuvillo Bernal A, Porras Alonso E. Cuerpos Extranos esofágicos: nuestra experinecia en diez anos. *Acta Otorrinolaring Esp.* 2003;54:281–5.
12. Murray A, Mahoney E, Holinger L. Foreign bodies of the airway and esophagus. In: Cummings CW FJM, editor. *Pediatric Otolaryngology head & Neck Surgery.* Baltimore: Mosby Year book (USA); 1989. p. 377-387.

13. Martínez V. Cuerpos extraños en otorrinopediatria. In: Sih T, Chinski A, RD E, Godinho R, editors. *V Manual de Otorrinolaringología Pediátrica de la IAPO*. Sao Paulo; 2006. p. 62–4.
14. Altuntas B, Aydın Y, Eroglu A. Foreign Bodies in Trachea: A 25-years of Experience. *Eurasian J Med*. 2016;48(2):119–23.
15. Torres O. Cuerpos extraños laringotraqueobronqueales. In: *Temas de Otorrinolaringología (Dr Oscar Albesún)* [Internet]. Habana: Infomed, Centro Nacional de Información de Ciencias Médicas, Ministerio de Salud Pública.; 2011. Available from: <http://articulos.sld.cu/otorrino/?p=695>
16. García A, Guzmán E, Batista F, Guzmán W. Cuerpos extraño en una Emergencia de Pediatría. *Acta Medica Dominic*. 1998;20(4):129–33.
17. Moideen S, Arun G, Mohan M, Afroze K. Fractured Tracheostomy Tube- An Unusual Foreign Body in Tracheobronchial Tree. *Bengal J Otolaryngol Head Neck Surg*. 2017;25(2):107–10.
18. Panda N, Sarvanan K, Panda N, Rao K, Batra Y. An uncommon bronchial foreign body. *Paediatr Anaesth*. 2006;16(3):353–5.
19. Murray A, Meyers A. Foreign Bodies of the Airway [Internet]. *Medscape*. 2019. Available from: <https://emedicine.medscape.com/article/872498-print>
20. Melo G, Fonteles A, Esmeraldo C, Martins M, Cruz J. *Residência pediátrica*. 2015;5(1):24–6.
21. Castillo A. Cuerpos Extraños en Vías Aéreas. Revisión de Casos en el Hospital Escuela, durante el período 1985-1990. *Rev Med Hondur*. 1992;60:122–8.
22. Chinski A, Foltran F, Gregori D, Passali D, Bellussi L. Foreign Bodies Causing Asphyxiation in Children: the Experience of the Buenos Aires Paediatric ORL Clinic. *J Int Med Res*. 2010;38:655–60.
23. Mahafza T, Khader Y. Aspirated Tracheobronchial Foreign Bodies: A Jordanian experience. *ENT-Ear, Nose & Throat J*. 2007;86(2):107–10.
24. Lone S, Lateef M. Foreign Body in Tracheobronchial Tree. *JK Sci*. 2004;6(2):77–80.
25. Rodríguez Sánchez I, Camacho Alonso J, Márquez Gámez E, Torres Sánchez M, Jurado Ortiz A. Cuerpos extraños intrabronquiales. In: *III Reunión Anual de la Sociedad Española de Urgencias en Pediatría de la AEP*. *An Esp Pediatr*; 1997. p. 201–22.
26. Fraga A, dos Reis M, Zambon M, Toro I, Ribeiro J, Baracat E. Aspiração de corpo estranho em crianças: aspectos clínicos, radiológicos e tratamento broncoscópico. *J Bras Pneumol*. 2008;34(2):74–82.
27. Mallick M, Khan A, Al-Bassam A. Late Presentation of Tracheobronchial Foreign Body Aspiration in Children. *J Trop Pediatr*. 2005;51(3):145–8.
28. Gregori D, Salerni L, Scarinzi C, Morra B, Berchiolla P, Snidero S, et al. Foreign bodies in the upper airways causing complications and requiring hospitalization in children aged 0–14 years: results from the ESFBI study. *Eur Arch Otorhinolaryngol*. 2008;265:971–8.
29. Brkic F, Delibegovic-Dedic S, Hajdarovic D. Bronchoscopic removal of foreign bodies from children in Bosnia and Herzegovina: experience with 230 patients. *Int J Pediatr Otorhinolaryngol*. 2001;60:193–6.
30. Trujillo M, Vilamizar J. Cuerpos extraños en vía aerodigestiva en los niños. Experiencia de siete años. *Hospital Universitario Erasmo Meoz*. *MedUNAB*. 2008;11(3):195–200.
31. Aydogan L, Tuncer U, Soylu L, Kiroglu M, Ozsahinoglu C. Rigid bronchoscopy for the suspicion of foreign body in the airway. *Int J Pediatr Otorhinolaryngol*. 2006;70:823–8.
32. Marques M, Couto F, Fim L, Nogueiro R, Oliveira V. Broncoscopia rígida: a terapia do corpo estranho de vias aéreas. *Rev Bras Otorrinolaringol*. 1997;63(6):551–6.



33. Sisenda T, Khwa-otsyula B, Wambani J. Management of tracheo-bronchial foreign bodies in children. *East Afr Med J*. 2002;79(11):580–3.
34. Anyanwu C. Foreign Body Airway Obstruction in Nigerian Children. *J Trop Pediatr*. 1985;31:170–3.
35. Merchant S, Kirtane M, Shah K, Karnik P. Foreign bodies in the bronchi (a 10 year review of 132 cases). *J Postgr Med*. 1984;30(4):219–23.
36. Tan H, Brown K, McGill T, Kenna M, Lund D, Healy G. Airway foreign bodies (FB): a 10-year. *Int J Pediatr Otorhinolaryngol*. 2000;56:91–9.